Lane Medical Library

Aus dem Pathologisch-bakteriologischen Institut der
Städtischen Krankenanstalt zu Kiel
Vorstand: Prosektor Dr. Emmerich.

Ein Fall von primärem Lymphosarkom des Pankreas

(mit einer Abbildung im Text)

Inaugural-Dissertation

zur Erlangung der Doktorwürde
der hohen medizinischen Fakultät
der Christian-Albrechts-Universität
zu Kiel.

Vorgelegt von

Wilhelm Martin

aus Kiel.

Kiel 1931.

Buchdruckerei Heinrich Mödi ng, Holtenauer Straße 82.

Nr. 46.

Rektoratsjahr 1931/32.

Referent: Geheimer Medizinalrat Prof. Dr. L. Jores.

Zum Druck genehmigt: Professor Dr. Rominger, z. Zt. Dekan.

Im folgenden möchte ich über einen Fall von primärer Lymphosarkomatose des Pankreas berichten, der am 29. VIII. 30 im Pathologischen Institut der Städtischen Krankenanstalt zu Kiel zur Sektion kam. Es handelt sich um einen 70 Jahre alten Mann, der nur einen Tag in klinischer Behandlung stand. Der Krankengeschichte ist daher nur wenig zu entnehmen:

Bei der Einlieferung gaben die Angehörigen an, daß der Patient bis vor einem Jahr noch ziemlich schwer gearbeitet hatte und immer gesund gewesen sei. Seit längerer Zeit stellten sich stetige Stuhlbeschwerden mit hartnäckiger Verstopfung ein. In den letzten Wochen ist die seit längerem bestehende Gewichtsabnahme rapide fortgeschritten. Seit etwa 14 Tagen machte sich eine zunehmende Atemnot bemerkbar, die jetzt zu unerträglichem Zustand geführt hat. In den letzten Tagen rascher Kräfteverfall.

Status.

Mittelgroßer 70jähriger Mann in völlig kachektischem Zustand. Haut blaßgelb, Gesicht und Hände etwas zyanotisch. Nirgends Oedeme. Eine eingehende Untersuchung ist wegen der Schwere des Zustandes des Patienten nicht möglich. Die Pupillen sind eng (Morphiumwirkung?), eine Reaktion nicht erkennbar. Kopf, Mund, Hals o. B.

Thorax: hochgradige Atemnot des Patienten, die ihn zum Aufsitzen zwingt. Beschleunigte tiefe Atmung, kein ausgesprochener Kußmaul'scher Typ. Exkursion gleichmäßig.

Lungen: über der rechten Lunge hinten verschärftes Atmen, links hinten oben stark abgeschwächtes Atemgeräusch. Grenzen genügend verschieblich. Perkutorisch hypersonorer Klopfschall, nur links hinten oben Schallverkürzung.

Herz: nach rechts und links verbreitert, Aktion sehr frequent, regelmäßig. Töne o. B., nur ersten Ton klappend und über der Mitralis etwas unrein.

Bauch: nirgends deutliche Spannung, etwas Meteorismus. Leber und Milz o. B.

Extremitäten: o. B., keine Oedeme, normale Reflexe. Rigide Gefäßrohre. Temperatur 38°, Puls 145 pro Minute. Blutdruck nach R. R. 140/80, Senkung 55 nach Westergren.

Rektaluntersuchung: vergrößerte Prostata, sonst o. B.

Urin: trübe, gelb, sauer. Eiweiß: starke Trübung, Sediment: massenhaft geschwänzte und kugelige Epithelien, sehr viele Leukozyten, einzelne Erythrozyten, viele granulierte und hyaline Zylinder. Zucker negativ. WaR und Kahn negativ.

Der Exitus erfolgte infolge Versagens von Atmung und Kreislauf.

Die klinische Diagnose lautet:

1. Coronarsklerose. 2. Muskuläre Herzinsuffizienz. 3. Schrumpfnieren. 4. Chronische Nephritis. 5. Chronisch kachektische Urämie. 6. Prostatahypertrophie. 7. Cystopyelitis. 8. Lungentumor. 9. Metastasen. 10. Alterstbc.?

Die Sektion (Nr. 217/30), die am 29. VIII. 30 vier Stunden post mortem erfolgte, ergab folgendes:

Aeußerer und allgemeiner Befund:

171 cm langer männlicher Leichnam in stark reduziertem Ernährungszustand. Haut und Schleimhäute blaß. Pupillen gleich weit, rund. Blaurote Totenflecke an den abhängigen Körperpartien. Keine Oedeme und Exantheme. Totenstarre nicht vorhanden. Subkutanes Fettgewebe gering entwickelt. Muskulatur blaßrot und atrophisch. Nach Eröffnung der Bauchhöhle liegen die Darmschlingen mäßig gebläht vor. Im kleinen Becken und in der Bauchhöhle keine Flüssigkeitsansammlung. Appendix retrocökal verlagert, verwachsen. In der Gallenblasengegend bestehen strangförmige Verwachsungen mit dem Quercolon. Die Leber überragt um zwei Querfinger den Rippenbogenrand. Zwerchfellstand links 6 unten, rechts 6 oben. Die Rippenknorpel lassen sich schwer durchschneiden. Nach Eröffnung der Brusthöhle liegt der Herzbeutel in Handtellergröße und nicht von Lungen überlagert frei vor. Er enthält 100 ccm einer gelblich serösen Flüssigkeit. Es bestehen beiderseits, besonders linksstrang- und flächenförmige, schwartige, schwer lösbare Verwachsungen der Lungenpleura mit der Brustwand. In der rechten Pleurahöhle befinden sich 400 ccm einer schmutzigen, braun verfärbten Flüssigkeit.

Organe der Bauchhöhle.

Milz: von gehöriger Größe, Kapsel verdickt und mit weißlich fleckigen Auflagerungen belegt. Konsitstenz gehörig. A. d. S. ist die Trabekelzeichnung sehr deutlich, Pulpa nicht abstreifbar.

Duct. chol.: durchgängig.

Gallenblase: enthält reichlich dunkelbraune flüssige Galle, Schleimhaut o. B.

Leber: Kapsel nicht verdickt, Konsistenz brüchig, Farbe gelbbraun. A. d. S. ist die Läppenzeichnung ziemlich deutlich, der Blutgehalt gehörig.

Magen: enthält wenig gelblichen Speisebrei, die Schleimhautfalten lassen sich gut ausstreichen. Es finden sich geringe Injektionen. Keine Narben und Substanzdefekte.

Pankreas: etwas vergrößert. In der Mitte des Organs liegt ein wallnußgroßer, fast knorpelharter Tumor, der in der Mitte eine weißliche Flüssigkeit enthält und dort etwas erweicht erscheint. Die Struktur ist

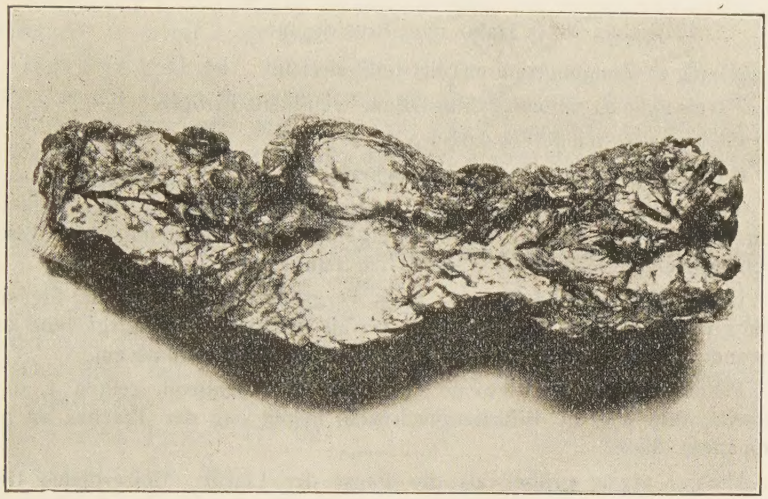

läppchenförmig. Der Tumor grenzt sich ziemlich scharf von der Umgebung ab und zeigt gelbliche Färbung. Das übrige Pankreasgewebe weist gehörige Läppchenzeichnung auf (vgl. Abb.).

Duodenum: o. B.

Mesenterium: mäßig fettreich, enthält einige erbsengroße verkalkte Drüsen.

Ureteren: nicht erweitert, Schleimhaut blaß.

Nebennieren: etwas groß, von deutlicher Mark- und Rindenzeichnung.

Linke Niere: von gehöriger Fettkapsel umgeben, Kapsula fibrosa gut abziehbar. Organ ziemlich groß, Oberfläche glatt. A. d. S. ist die Rinde etwas verschmälert, die Mark- und Rindenzeichnung deutlich. Das Hilusfettgewebe ist vermehrt. Nierenbeckenschleimhaut blaß.

Rechte Niere: Hilusfettgewebe hier nicht vermehrt, sonst wie links.

Rektum: leer, weist mehrere erweiterte Venen in der Umgebung des Anus auf, sonst Schleimhaut o. B.

Blase: leer, Schleimhaut blaß. Die Muskulatur springt leistenförmig ins Lumen vor.

Prostata: zeigt eine geringe Vergrößerung der Seitenlappen.

Samenblasen: o. B.

Hodenkanälchen: ausziehbar.

Venae femorales: frei.

Hals- und Brustorgane.

Zunge: Zungengrund mäßig follikelreich.

Tonsillen: entleeren auf Druck weißliche Pfröpfe.

Pharynx und Oesophagus: o. B.

Kehlkopfknorpel: verknöchert.

Trachea: zeigt bis zur Bifurkation Injektionen der Schleimhaut. Die beiden Hauptbronchien zeigen auf der Schleimhaut weißliche streifenförmige Leisten von 1 bis 2 cm Länge.

Bifurkationsdrüsen: stark vergrößert, anthrakotisch. Sie sind zum größten Teil in weißliches, in Zerfall begriffenes Tumorgewebe umgewandelt und nehmen einen großen Teil des Mediastinums ein.

Peritrachealdrüsen: sind über pflaumengroß, zeigen a. d. S. dasselbe Bild wie die Bifurkationsdrüsen, liegen eng der Trachea an und ummauern diese.

Herz: etwas größer als die Faust der Leiche. Epicardiales Fettgewebe gehörig. Das Herz erscheint in sämtlichen Abschnitten vergrößert.

Rechtes Herz: Muskulatur leicht verdickt. Endocard und Klappenapparat intakt. Foramen ovale geschlossen. Pulmonalklappen zart.

Linkes Herz: Muskulatur verdickt. Das Aortensegel der Mitralis zeigt leichte Verdickung und Lipoidfleckung, die Sehnenfäden erscheinen etwas verdickt und verkürzt. Ueber den Aortenklappen sieht man gelbliche Fleckung.

Aorta: zeigt peripher zunehmende gelbliche Fleckung. An den abdominalen Teilen Geschwürsbildung.

Schilddrüse: o. B.

Linker Bronchus: Beim Aufschneiden weist der linke untere Hauptbronchus auf der Innenseite weißliche leistenförmige erhabene Vorwölbungen auf. Peripher ist die ganze Schleimhaut des Bronchus zerstört und durch derbe schmutzig weißliche Tumormassen ersetzt, die das ganze Lumen verlegen und die Struktur des Bronchus zerstören.

Linke Lunge: Pleura zeigt an den unteren Partien flächenförmige Auflagerungen entsprechend den Verwachsungen mit der Brustwand, an

den oberen Partien strangförmige Auflagerungen. An der Spitze finden sich flache schwärzliche narbige 10 Pfennigstückgroße Einziehungen. A. d. S. ist, von dem Bronchus ausgehend, das Lungengewebe im unteren Teil des Oberlappens in einigen wallnußgroßen Bezirken und besonders im Zentrum des Unterlappens in einem apfelgroßen Bezirk durch weißliche derbe Massen ersetzt, die luftleer sind. Beim Durchschneiden fließt aus den kleineren Bronchien eine schleimige weißliche Flüssigkeit. Das übrige noch erhaltene Lungengewebe zeigt gehörigen Luft- und Saftgehalt.

Rechter Bronchus: ist wie der linke von großen Drüsenpaketen ummauert, er selbst zeigt keine Veränderungen der Schleimhaut.

Rechte Lunge: Pleura zeigt punktförmige subpleurale Blutungen, sonst bis auf einige strangförmige Auflagerungen eine glatte Oberfläche. A. d. S. ist der Luft- und Saftgehalt etwas vermehrt. Im Mittel- und Unterlappen finden sich zahlreiche körnige, grauweiße, luftleere, erhabene Einlagerungen von Linsen- bis Erbsengröße.

Hilusgefäße: Beiderseits frei.

Hilusdrüsen: stark vergrößert, anthrakotisch, mit weißlichen, z. T. schon zerfallenen Einlagerungen.

Wirbelsäule: zeigt in ihrem Brustabschnitt vom 3. bis 9. Brustwirbel eine geringe Ausbuchtung nach der linken Seite.

Die Blut- und Pericarduntersuchung der Leiche nach Wassermann fiel negativ aus.

Körperlänge: 171 cm.

Haarfarbe: grau.

Linke Lunge: — Rechte Lunge: 980 g.

Linke Niere: 190 g. Rechte Niere: 170 g.

Herz: 380 g.

Leber: 1620 g.

Milz: 130 g.

Schilddrüse: 28 g.

Anatomische Diagnose.

Zerfallenes stenosierendes Carcinom des linken unteren Hauptbronchus, übergreifend auf den Unterlappen und Oberlappen.

Metastasen in Hilus- und Bifurkationsdrüsen mit Einwucherung in die Trachea der Bifurkationsgegend.

Metastasen in den Peritrachealdrüsen.

Tracheitis, Bronchitis.

Bronchopneumonische Herde im rechten Unterlappen.

Hydrothorax links.

Subpleurale Blutungen rechts.

Schwartige Adhäsivpleuritis beiderseits.

Trübe Schwellung der Leber mit Verfettung.
Atheromatose der Aorta peripher zunehmend mit Geschwürsbildung im abdominalen Teil.
Hydropericard.
Geringe Atheromatose der Coronarien.
Beginnende arteriosclerotische Schrumpfnieren.
Geringe Hypertrophie des ganzen Herzens.
Perisplenitis-Perityphlitis-Pericholecystitis.
Tumor im mittleren Teil des Pankreas (Adenom?).
Geringe Prosttahypertrophie mit Balkenblasenbildung.
Hämorrhoiden ad Anum.
Verkalkte tuberkulöse Mesenterialdrüsen.
Leichte Linksskoliose der Brustwirbelsäule.
Allgemeine Anaemie und Kachexie.

Zur histologischen Untersuchung wurden Teile eines Bronchus, einer regionären Lymphdrüse, ein Teil des rechten Lungenparenchyms und das Pankreas eingelegt. Es ergaben sich folgende Befunde:

Bronchus: Das Präparat zeigt einen quergeschnittenen Bronchus. Die Schleimhaut wölbt sich ins Lumen vor und ist z. T. zerstört. Von ihr geht eine pathologische Gewebsform aus, die das den Bronchus umgebende Gewebe fast völlig ersetzt. Es besteht aus kleinen Zellen von gleicher Größe, bei denen der Kern von einem schmalen Protoplasmasaum umgeben ist. Die Zellen liegen in Nestern zusammen. Das Lungengewebe ist als solches nicht mehr zu erkennen, von ihm sind nur eine geringe Menge strangförmig angeordneten Bindegewebes und einige Endothelschläuche übriggeblieben. An einigen Stellen des Präpärats liegen nekrotische Massen, die eine Kernzeichnung nicht mehr erkennen lassen und von Zelltrümmern durchsetzt sind.

Diagnose: Kleinzelliges Bronchialcarcinom.

Periaortische Lymphdrüse: Im Präparat ist von lymphatischem Aufbau nichts mehr zu erkennen. Das Gewebe ist durch die oben beschriebene Zellform ersetzt. Von den Trabekeln des Lymphknotens sind noch Reste vorhanden, die kleinzellig infiltriert sind. Hierbei läßt sich nicht unterscheiden, ob es sich um Lymphozyten oder Carcinomzellen handelt. Die pathologischen Zellen haben auch das die Drüse umgebende Fettgewebe infiltriert. Nekrotische Partien sind nicht vorhanden.

Diagnose: Metastase eines kleinzelligen Bronchialcarcinoms in einer Lymphdrüse.

Rechte Lunge: Das Lungengewebe ist als solches gut erkennbar. Die Alveolen sind mit Leukozyten und mit Lymphozyten in verschiedener Dichte angefüllt, wobei die Leukozyten zu überwiegen scheinen. In einigen Partien sieht man die Alveolen mit homogenen Eiweißmassen angefüllt. Die Septen sind gut erhalten, und man erkennt in ihnen neben

den Bindegewebszellen kleinzellige Infiltration. Die Blutgefäße sind stark erweitert und prall mit Blut gefüllt.

Diagnose: Bronchopneumonie.

Pankreastumor: Aus dem Uebergang vom Tumorgewebe in makroskopisch noch erhaltenes Pankreasparenchym sind an verschiedenen Stellen Schnitte entnommen worden, die im wesentlichen dasselbe Uebersichtsbild geben und auch bei genauerer Betrachtung keine wesentlichen Verschiedenheiten aufweisen.

Bei Lupenvergrößerung zeigt sich das Pankreasgewebe von normaler Beschaffenheit. Die Läppchenzeichnung ist deutlich. Das bindegewebige Stroma ist gehörig entwickelt und die Gefäße zeigen keine pathologischen Veränderungen. Die Langerhans'schen Inseln sind in normaler Anzahl vorhanden, haben keine Kapselverdickung und gehörigen Kernreichtum. Es finden sich beim Uebergang von normalem Parenchym zum Tumor teils ausgedehnte, teils schmale Randbezirke, in denen die Läppchenzeichnung fast aufgehoben ist. Die bindegewebigen Septen sind sehr stark verschmälert, das ganze Parenchym zeigt eine blassere Färbung, doch weisen die Inseln bei schwacher Vergrößerung dieselbe Beschaffenheit und Form auf wie im normalen Gewebe. Die Gefäße sind hier erweitert und prall mit Blut gefüllt. In den Gefäßscheiden finden sich Zellmassen von dunklerer Farbe. Weiterhin dem Tumor zu wechselt das Bild in mannigfacher Art; hier verdrängen schon zahlreiche kleinzellige Tumormassen das Parenchym sehr stark. Dieses ist hier als solches nur an ganz vereinzelten Stellen durch seinen läppchenförmigen Aufbau gekennzeichnet. Diese Partien werden immer spärlicher und nehmen schließlich eine homogene Färbung an, die als letzte vereinzelte Pankreasreste im Tumorgewebe eingelagert sind.

Bei mikroskopischer Betrachtung findet man im Hämatoxilin-Eosinschnitt folgendes Bild:

In den Bezirken mit gehöriger Läppchenzeichnung zeigen die Drüsen keinerlei pathologische Veränderungen. Ihre Kernzeichnung ist deutlich, die einzelnen Drüsenschläuche zeigen normale Form. Die Drüsenlumina sind gehörig weit, ihre Wandung von gehöriger Dicke und gehörig mit Blut angefüllt. Jedoch zeigen die kleineren Gefäße etwas erweiterte Lumina und sind prall mit Blut angefüllt. Die Kapillaren zeigen denselben Befund. Die Langerhans'schen Inseln sind gehörig groß, haben deutliche Kernzeichnung und gehörigen Kernreichtum; Hyalinisierung oder Schrumpfungsprozesse sind nicht erkennbar. In den dem Tumor unmittelbar angrenzenden Bezirken zeigt das Pankreasgewebe jedoch bereits schwerere Veränderungen. Von einem gehörigen drüsigen Aufbau ist hier nur noch wenig zu erkennen, und, wo er noch vorhanden ist, sind die Drüsenschläuche komprimiert. Die Kernzeichnung ist hier noch deutlich, jedoch ist das Protoplasma vermindert, und die Kerne sind stark zusammengedrängt. Zwischen diesen drüsigen Partien liegt reichlich kernreiches Stroma, das sich im Eisenhämatoxilin-van Giesonschnitt als jun-

ges Bindegewebe erweist und zahlreiche Plasmazellen enthält. Es findet sich hier eine reichliche kleinzellige Infiltration. Die Gefäßscheiden zeigen hier ein stark vermehrtes Bindegewebe und stark erweiterte Lymphscheiden, in denen sich reichlich Anhäufungen von Zellmassen befinden, deren Art später noch beschrieben werden wird. Die Langerhans'schen Inseln sind in diesen Gebieten relativ unbeteiligt und lediglich in ihrer Form beeinträchtigt und erscheinen gering zusammengepreßt. Die Gefäße sind ebenfalls platt gedrückt, ziemlich blutleer und in den Wandungen verstärkt. Es finden sich hier aber auch z. T. dünnwandige Gefäße mit großem Lumen, was auf eine Erweiterung kleiner Gefäße schließen läßt. Weiter nach dem Tumor zu nehmen die eben beschriebenen Veränderungen stärker zu. Die noch vorhandenen Ueberreste des Pankreasgewebes sind lediglich an den in reichlichem Stroma eingebetteten Drüsenepithelien erkennbar. Diese spärlichen Partien sind völlig ummauert von Tumorzellen, die hier auch bereits in die bindegewebigen Bestandteile des Pankreasreste eingedrungen sind. Die Kerne der epithelialen Zellen liegen hier dicht gehäuft aneinander. Das Protoplasma ist stark aufgehellt. Von drüsigem Aufbau ist hier nichts mehr zu erkennen. Die Langerhans'schen Inseln zeigen selbst in diesen Partien noch gute Kernzeichnung und fast ihre ursprüngliche Form. Jedoch finden sich in ihnen bereits vereinzelte Tumorzellen. Die diesen entsprechenden Partien innerhalb kompakter Tumormassen zeigen keine gehörige Kernzeichnung mehr, es finden sich hier nur noch spärlich hyaline Schollen mit zahlreichen Kerntrümmern, in denen vereinzelte Tumorzellen zu finden sind. Die Gefäße sind hier sehr spärlich geworden, die Gefäßwandungen als solche kaum noch erkennbar und enthalten reichlich Tumorzellmassen. Sie sind jedoch noch leidlich gut mit Blut gefüllt. Der Tumor selbst besteht aus kleinen Zellen mit großen glasigen Kernen und spärlichem Protoplasmasaum. Die Kerne selbst lassen deutlich Kernkörperchen erkennen, sie haben teils runde, teils spindelige Form. Man sieht Nieren- und vereinzelt auch polygonale Formen. Außer diesen sind zahlreiche lympozytenähnliche Zellen erkennbar mit dunkel gefärbtem Kern und von homogener Struktur. Nur ein ganz spärlicher Protoplasmasaum umgrenzt diese Kerne. Die beiden Zellarten sind in dichten Gruppen angehäuft, die reichlich Zwischenräume zwischen sich bestehen lassen. Der Giesonschnitt läßt hier recht spärlich Stroma erkennen.

Diagnose: Lymphosarkom des Pankreas.

Bei unserer Betrachtung steht der Pankreastumor im Vordergrund, und ich möchte zusammenfassend folgendes feststellen:

Das mikroskopische Bild des Tumors zeigt, daß es sich um ein Lymphosarkom handelt. Der Tumor ist infiltrierend und destruierend in die bindegewebigen Bestandteile des Pankreasparenchyms hineingewuchert und hat zunächst rein mechanisch die Drüsenschläuche komprimiert. In diesen Bezirken ist eine deutliche Vermehrung der Blutzufuhr durch erweiterte Gefäße erkennbar. Jedoch fallen auch diese schließlich dem

expansiven und destruierenden Wachstum des Tumors zum Opfer. Es finden sich dann alle Uebergänge von Degenerationserscheinungen bis zur völligen Nekrose des Parenchyms. Besonders erwähnenswert ist das Verhalten der Langerhans'schen Inseln. Selbst in Partien, in denen das Pankreasgewebe bereits in großem Umfange zerstört ist, zeigen die Langerhans'schen Inseln kaum pathologische Veränderungen und lediglich geringe Einlagerungen von Tumorzellen. Ausgesprochene degenerative Formen, wie etwa Hyalinisierung, sind nirgends erkennbar. Da wir in anderen Bezirken des Tumors, insbesondere in den Lymphspalten, keinen dieser oben beschriebenen Tumorzellen begegnen und der Tumor, sicher von einem Zentrum aus sich ausdehnend, gewuchert ist, ist an der primären Natur dieses Lymphosarkoms nicht zu zweifeln.

Eine Metastase des oben beschriebenen Bronchialtumors kommt wegen des gänzlich verschiedenen Aufbaus nicht in Frage.

Nach den eingehenden Arbeiten Grubers, die 1929 zum Abschluß kamen, sind etwa 50 Sarkome des Pankreas in der Literatur bekannt, zu denen noch ein von Tscherepnina veröffentlichter Fall tritt, der im März vorigen Jahres in Moskau zur Sektion gekommen ist. Unter diesen sind folgende als Lymphosarkom erkannt worden:

1. Malherbe beschreibt ein Lymphosarkom des Pankreas und seiner angrenzenden Organe. Es besteht jedoch die Möglichkeit, daß es vom Duodenum ins Pankreas hineingewuchert ist.

2. Einen Fall von einwandfreiem primärem Sarkom beobachtete Litten bei einem 4jährigen Knaben. Innerhalb weniger Wochen wucherte vom Pankreas aus eine Geschwulst, die ein Gewicht von 15 Pfund annahm und bis zu den Nieren herabreichte, die gänzlich ummauert waren. In ihnen fanden sich, ebenso wie im Mesenterium, dem Darm und den retroperitonealen Lymphdrüsen, Metastasen. Das Pankreas selbst war durch Tumormassen ersetzt, jedoch in seiner äußeren Form unverändert geblieben, nur daß es stark vergrößert erschien. Virchow stellte die Diagnose auf primäres Lymphosarkom des Pankreas.

3. Neve berichtet über ein primäres Lymphosarkom des Pankreas, das Verwachsungen mit dem Pylorus und den retroperitonealen Drüsen zeigte.

4. Routier erwähnt einen Fall von Lymphosarkomatose im Schwanz des Pankreas, nach deren Entfernung die Patientin 2 Tage später zum Exitus kam. Eine Ursache ist nicht angegeben.

5. Fawzett beschreibt einen wahrscheinlich primären Tumor des Pankreas, der dieses ganz durchsetzte und sich auf das Mesocolon, das Mesenterium, das kleine Netz und die benachbarten Lymphdrüsen ausdehnte, das Duodenum ummauerte und Metastasen der linken Stirnbeingegend und der linken Niere machte. Die Diagnose lautete auf primäres Lymphosarkom.

6. L'Huilier sah bei einem 9 Tage alten Mädchen einen Tumor an Stelle des Pankreaskopfes von etwa Kastaniengröße, der feste Konsistenz hatte und von grauer Farbe mit teilweise gallig verfärbtem Einschlag war. Es bestanden Verwachsungen mit dem Duodenum, dem Leberhilus und dem Zwerchfell. Es handelt sich um ein Lymphosarkom, das als kongenitalen Ursprungs wegen der festen bindegewebigen Verwachsungen mit der Umgebung aufzufassen ist.

7. Fabozzi veröffentlicht einen Fall, bei dem der Kopf und das Mittelstück des Pankreas befallen sind. Die Geschwulst war mit dem Leberhilus verwachsen und in die Leber einige Zentimeter hineingewuchert. Metastasen fanden sich hier in den retroperitonealen Drüsen.

8. Bing hat über einen 3½jährigen Knaben berichtet. Es zeigten sich ausgedehnte Geschwulstmassen des Pankreas, des Zwerchfells, des Netzes, in den Nieren, im Mesenterium, in der Bauchmuskulatur, der Schilddrüse und der linken Pleura visceralis. Der Tumor wurde als aus lymphoidem Gewebe bestehend beschrieben. Sowohl der Tumor als auch das Pankreasgewebe waren ausgedehnt nekrotisiert, was Bing auf Selbstverdauung zurückführte.

9. Schirokogoroff beschreibt einen ähnlichen Fall bei einem 56 Jahre alten Mann. Er fand eine primäre Affektion des Pankreas mit Metastasen in Lungen, Magen, Duodenum, Jejunum, in den Nieren und den Spinalganglien. Die Langerhans'schen Inseln zeigen hier eine auffallende Resistenz gegen die Tumormassen, die sonst das ganze Pankreasgewebe ersetzt haben. Zu Lebzeiten waren keine Anzeichen von Diabetes vorhanden.

10. Gruber sah ein primäres diffuses Lymphosarkom des Pankreasbettes und der Leberpforte, das das Pankreas infiltrierte.

Der Anlage nach müssen wir mindestens zwei Gruppen von Tumoren unterscheiden. Bei der einen handelt es sich um Teilgeschwülste der Bauchspeicheldrüse. Bei diesen sind einzelne Partien durch Tumorgewebe ersetzt, während noch normales Pankreasgewebe in funktionsfähigem Zustand erhalten ist. Wir finden diese oben erwähnt bei L'Huilier und Fabozzi sowie im vorliegenden Fall. Bemerkenswert ist, daß bei diesen die Tumoren anscheinend leichter zu Nekrose und Zerfall neigen. Zur zweiten Gruppe möchte ich die Fälle zählen, in denen das Pankreas makroskopisch noch einen Läppchenbau zeigt, aber in seiner Zusammensetzung gänzlich aus Tumormassen besteht. Zu diesen gehören die Fälle von Litten, Fawzett, Bing und Schirokogoroff. Bei diesen Autoren werden nirgends Anzeichen von Diabetes erwähnt, und Schirokogoroff schreibt ausdrücklich, daß in seinem Fall die Langerhans'schen Inseln trotz Zugrundegehens des Pankreasparenchyms erhalten geblieben sind. Im vorliegendem Fall habe ich denselben Befund feststellen können. Aehnliche Verhältnisse sollen nach Fabian auch bei anderen Drüsen konstatiert sein, bei denen auffallend ist, daß

trotz starker pathologischer Veränderung das Organ funktionsfähig bleibt und keine klinischen Erscheinungen zeigt. Er weist dabei auf Brustdrüsen, Ovarien, Tuben, Uterus, Hoden, Speichel- und Tränendrüsen hin. — Es sind von verschiedenen Seiten, insbesondere von Konstantini, als Entstehungsursache des Pankreassarkoms cirrhotische Veränderungen oder Sklerose hingestellt worden. In letzter Zeit ist vor allem auch wieder Tscherepnina für diese Ansicht eingetreten. Man darf jedoch nicht an der Tatsache vorübergehen, daß wir bei Individuen aller Altersklassen Sarkome der Bauchspeicheldrüse vorfinden. L'Huilier bemerkte eine kongenitale Anlage, Litten und Bing stellten das Sarkom bei Kleinkindern fest. Die übrigen sind bis zu einem Alter von 70 Jahren gefunden worden. Es dürfte somit feststehen, daß diese Ursachen wohl nicht als ausschließliche angesehen werden können. Bei unserem Fall verdient besondere Erwähnung, daß es sich hier nicht lediglich um ein Sarkom des Pankreas handelt, das ja weder zum Tode noch zu Funktionsstörungen des Gesamtorganismus geführt hat, sondern daß hier ein zweiter Tumor, ein ausgedehntes Bronchialcarcinom, gefunden worden ist. Schultze hat sich eingehend in einer Arbeit aus unserem Institut mit ähnlichen Fällen beschäftigt, bei denen verschiedene Tumoren, besonders Carcinome und Sarkome, bei demselben Individuum gefunden worden sind. Allein von den Fällen, bei denen man Carcinom und Sarkom als von einander unabhängige Tumoren auffassen muß, sind hier 17 erwähnt worden. Es ist dies verschiedentlich, insbesondere von Hansemann, als rein zufälliges Zusammentreffen hingestellt worden, das nicht „über den Wert eines Kuriosums hinausgeht". An unserer Anstalt ist seit längerer Zeit das Zusammentreffen verschiedener Tumoren, auch gutartiger, bei demselben Individuum beobachtet worden, und es hat sich herausgestellt, daß immerhin bei 426 Carcinomen 62 zugleich benigne Tumoren aufwiesen, was einem Prozentsatz von 12,2 entspricht. Es läßt sich nach den Ausführungen wohl unbedingt die Ansicht vertreten, daß bei gewissen Patienten eine besondere Neigung zu Tumorbildungen, eine Tumorbereitschaft vorhanden ist.

Zum Schluß möchte ich nicht versäumen, meinem verehrten Chef und Lehrer, Herrn Prosektor Dr. Emmerich für die Ueberlassung des Themas und des Materials und die gütige Unterstützung zu danken.

Literaturverzeichnis.

Bing: Archiv für Kinderheilkunde, 1903, Band 44.

Borst: Allg. Pathologie der malignen Geschwülste, 1924.

Constantini: erwähnt nach Gruber und Tscherepnina.

Fabian: Ueber die diffuse infiltrierende Form der Leukämie und des Lymphosarkoms. Zieglers Beiträge, 1912, Band 53.

Fawzett: Sarkoma of the Pankreas associeted with pseudolipämie. Lancet, Mai 1904.

Gruber: Pathologie der Bauchspeicheldrüse. Springer 1929, Henke-Lubarsch: Handbuch der speziellen Anatomie und Pathologie, Bd. 5.

Harms: Statistik der malignen Tumoren nach dem Sektionsmaterial 1919/28. Inaugural-Dissertation Kiel 1930.

v. Hansemann: erwähnt nach Schultze.

L'Huilier: Ueber einen Fall von kongenitalem Lymphosarkom des Pankreas. Virch. Arch. 1904, Band 178.

des Ligneris: Ueber diffuse Lymphosarcomatose des Pankreas. Berliner klin. Wochenschrift, Nr. 23, 1916.

Litten: Ein Fall von primärem Sarkom des Pankreas mit enormen Metastasen bei einem 4jährigen Knaben. D. M. W. 1888.

Neve: erwähnt nach des Ligneris.

Schirokogoroff: Primäres Sarkom des Pankreas. Virch. Arch. 1908, Band 193.

Schultze: Ueber Sarkom und Carcinom bei demselben Individuum. Inaugural-Dissertation Kiel, 1928.

Tscherepnina: Ein Fall von primärem Pankreassarkom. Ztrbl. f. allg. Pathol., 50. Band, Nr. 2.

Lebenslauf.

Am 15. Januar 1902 wurde ich, Wilhelm Martin, in Kiel geboren. Ich besuchte das hiesige Reform-Real-Gymnasium bis Unterprima und bestand die Reifeprüfung an der Oberrealschule II in Kiel Ostern 1924. Nach zweisemestrigem Chemiestudium widmete ich mich seit Sommersemester 1925 in Kiel und Würzburg dem Studium der Medizin. Die ärztliche Vorprüfung bestand ich im Herbst 1927 in Würzburg, die ärztliche Prüfung im Sommer 1930 in Kiel. Meine Praktikantenzeit verbrachte ich im ersten halben Jahr am Pathologischen Institut der Städtischen Krankenanstalt zu Kiel, im zweiten Halbjahr auf einer medizinischen Abteilung der gleichen Anstalt.